Tratamentos Fisioterapêuticos Aplicados na SLAP Lesion: uma revisão da literatura

REVISTA ELETRÔNICA MULTIDISCIPLINAR
UNIFACEAR

Alexia Marinho Andrade[1]; Géssica Cristina Woichik[1];
Kelly Kais[1]; Priscila Siqueira[1]; José Lourenço Kutzke[1]
[1] Centro Universitário UNIFACEAR

RESUMO

A articulação glenoumeral é uma articulação diartrodial verdadeira que conecta a extremidade superior do tronco, como parte da cadeia cinética superior e apresenta a maior amplitude de movimento do corpo humano. O grau de mobilidade do ombro é resultante de superfícies articulares saudáveis e flexíveis, ou seja, se um movimento limitado de lesão é descoberto, o seu tipo de tratamento será específico, sendo essas lesões traumáticas ou não traumáticas. As lesões de SLAP – Lesões do Lábio Superior Anterior e Posterior envolvem a área superior do lábio glenoidal sendo funcionalmente importante na estabilidade superior do ombro, podendo ocorrer o seu desgaste ou ruptura total se não tratado. Isto posto, é necessário uma avaliação detalhada do paciente, o exame físico, testes específicos e os exames de imagem como a Ressonância Magnética e a Artro-Ressonância Magnética, indicados para se detectar a SLAP, maior compreensão da sua fase evolutiva e assim se obter um diagnóstico e tratamento correto. Portanto, o presente estudo de revisão objetivou analisar os tratamentos fisioterapêuticos aplicados na SLAP, tanto para curto, médio e longo prazo compreendendo o mecanismo da lesão, bem como todas as etapas concernentes a afeição supracitada.

Palavras chave: SLAP, Ressonância Magnética, Testes Ortopédicos e Tratamentos Fisioterapêuticos.

ABSTRACT

The glenoumeral articulation is a true diartrodial articulation that connects the upper extremity of the trunk, as part of the superior kinetic chain and presents the largest amplitude of movement of the human body. The degree of shoulder mobility is resulting from healthy and flexible articular surfaces, i.e. if a limited movement of lesion is discovered, its type of treatment will be specific, such as traumatic or non-traumatic lesions. SLAP Injuries – Anterior and Posterior upper lip lesions involve upper lip glenoid labrum being functionally important in upper shoulder stability, and may occur your wear or total rupture if not treated. This is required a detailed assessment of the patient, physical examination, specific tests and imaging exams such as magnetic resonance and Arthro indicated to detect SLAP, greater understanding of their evolutionary phase and thus obtaining a Diagnosis and proper treatment. Therefore, the present review study aimed to analyze the physiotherapeutic treatments applied in SLAP, both for short, medium and long term, understanding the mechanism of injury, as well as all steps concerning affection mentioned above.

Key words: SLAP, Magnetic Resonance, Orthopedic Tests and Physiotherapeutic Treatments.

1 INTRODUÇÃO

O ombro apresenta a maior amplitude de movimento dentre todas as articulações do corpo humano, sendo portanto, uma articulação complexa e móvel, mas pouco estável devido sua anatomia articular, sendo que isto se atribui a frouxidão capsular associada a grande cabeça umeral e a rasa superfície da fossa glenóide (FUMAGALLI *et al*, 2015). A sua complexa estrutura é composta por três diartroses: glenoumeral, acromioclavicular e esternoclavicular, por três sistemas osteotenomioligamentares de deslizamento: subacromial, umerobicipital e escapulotorácico, bem como por quatorze ligamentos e dezenove músculos (HEBERT, 2017).

As lesões que acometem o complexo do ombro podem ser divididas de acordo com a região afetada e seu mecanismo de acometimento. Os tipos de lesões podem ser de origem traumática: luxações ou fraturas, e as não traumáticas: subluxações e/ou processos inflamatórios (ROZIN, 2014). Um exemplo é a Lesão do Lábio Glenoidal Superior de Anterior para Posterior da cavidade, conhecida como SLAP (*Superior Labrum Anterior and Posterior)*. Essa área do lábio é funcionalmente importante na estabilidade superior do ombro e ainda atua como "âncora" para a inserção da cabeça longa do tendão do músculo bíceps braquial (REBOUÇAS *et al,* 2015).

A SLAP pode ser isolada ou associada a outros problemas e apresenta classificações: na lesão tipo I há desgaste do lábrum; tipo II é a mais comum, sendo responsável por 50% dos casos de SLAP e é definida por separação do lábrum superior da glenóide; tipo III é uma laceração em "alça de balde" do lábrum superior com ligação firme do restante do lábrum; tipo IV há laceração no lábrum que se estende até o tendão do bíceps (FIGURA 1). Os tipos V a VII de SLAP foram acrescentados a essa classificação inicial; tipo V é uma lesão de Bankart anterior e inferior que prossegue para cima e inclui separação do tendão do bíceps; tipo VI ocorre separação do bíceps com laceração oscilante e instável do lábrum e tipo VII envolve separação de lábrum superior e tendão do bíceps com extensão anterior abaixo do ligamento glenoumeral médio (SKINNER, McMAHON, 2015).

A etiologia da lesão SLAP é incerta, embora a literatura descreva como possíveis causas fatores como: as forças de compressão aplicadas à articulação glenoumeral após queda com o ombro em posição de abdução e flexão; forças de tensão aplicadas ao braço, causadas por mecanismo de tração do membro superior ou como resultado do movimento de arremesso (MIYAZAKI *et al*, 2011).

A SLAP é uma lesão com incidência de 6%, sendo diagnosticada durante os procedimentos artroscópicos. A prevalência deste tipo de lesões em pessoas que buscam

cuidados ortopédicos com dor na articulação do ombro varia entre 6 e 11,8%, embora seja difícil avaliar a incidência na população (BLANCHETTE, 2015). Por conseguinte, estudos apontam que o sexo masculino e a idade são determinados como fatores de risco significativos nas lesões SLAP.

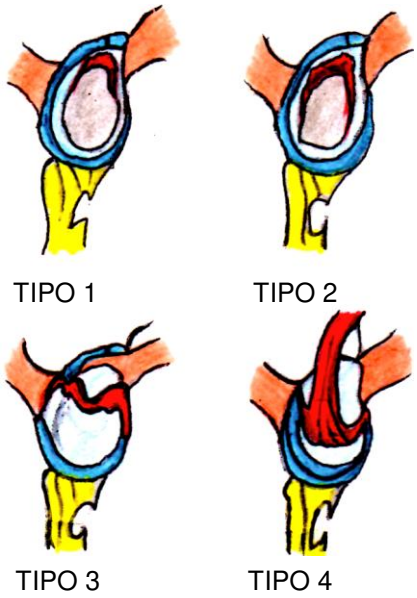

FIGURA 1: IMAGEM REPRESENTANDO OS QUATRO TIPOS DE LESÕES SLAP.
FONTE: AUTORES (2017).

2 ANAMNESE

A anamnese consiste em entrevistar um paciente, com a intenção de ser um ponto inicial no diagnóstico de uma patologia. O diagnóstico correto e uma avaliação minuciosa possibilitam maior compreensão da fase evolutiva da patologia (METZKER, 2010). Assim que o paciente chega ao consultório, devem ser coletadas todas as informações possíveis sobre o mesmo, como a queixa principal, idade, atividades que realiza diariamente, em que trabalha, histórico da lesão, qual foi o seu mecanismo ou se houve algum trauma que desencadeou os sintomas. Outros fatores ainda devem ser abordados, como há quanto tempo o problema vem incomodando o paciente e a história da doença atual, que resulta no histórico completo e detalhado de queixa apresentada em toda sua evolução temporal e sintomatológica também relevantes.

Os pacientes com a patologia costumam se queixar de dor mal localizada no ombro, que aparece apenas em determinadas posições, ou em casos de lutadores, arremessadores ou esportista que requerem o uso excessivo da articulação do ombro. Podem ainda se queixar de instabilidade se a lesão se estender ao labrum e/ou cápsula anterior, dor ao se

deitar sobre o ombro afetado, ao mover o braço sobre a cabeça, ao carregar objetos e perda de força no membro (FERREIRA, 2015).

3 DIAGNÓSTICO E EXAME FÍSICO

A história médica completa do paciente é a base do exame clínico e fornece informações valiosas sobre o mecanismo da lesão, as prováveis incapacidades e o prognóstico de reabilitação. O diagnóstico clínico da SLAP leva em consideração vários aspectos, incluindo a anamnese bem detalhada sobre o desenvolvimento da disfunção, já que o diagnóstico nem sempre é fácil, pois muitas patologias podem estar associadas à lesão SLAP, principalmente em praticantes de atividades físicas (SILVA, 2010). Apesar de na maioria dos casos a SLAP poder fazer parte de uma síndrome ou estar associada a outras patologias, não é incomum a encontrarmos como causa exclusiva da dor no ombro (NASCIMENTO, 2017).

No exame físico podem ser realizadas palpações, verificando ainda a amplitude de movimento do ombro e sua simetria. Entretanto, em lesões de SLAP, é normal a amplitude ficar preservada, tornando-se necessário solicitar exames de imagem como a Ressonância Magnética (RM) e a Artro-Ressonância Magnética (ARM), sendo com contraste, melhorando a sensibilidade do exame (BRUMITT, JOBST, 2015).

A RM é usada rotineiramente como um método para avaliar casos de dor no ombro e diagnosticar a doença da articulação, como as lesões SLAP (NASCIMENTO, 2017). As imagens deste exame são captadas nos mais diversos ângulos e demonstram qualquer alteração no organismo com muita precisão. Já a ARM é um exame realizado após a injeção intra-articular de contraste, ocasionando a distensão controlada da articulação, o que permite delinear as estruturas intra-articulares (AIHARA, 2010).

Esses exames têm revolucionado o diagnóstico de lesões do sistema musculoesquelético, tornando-se, muitas vezes, o método de escolha por sua capacidade de avaliação dos tecidos moles e excepcional facilidade de aquisição em vários planos (MARCONI, MACEDO, 2015).

Uma imagem coronal em T2 de RM irá apresentar os ossos, estruturas de fibrocartilagem e tendões com coloração escura, em contrapartida os líquidos em tons claros. Nas lesões SLAP, a alteração de sinal se estende/desprende da cavidade para a substância do labrum superior, havendo ainda, o chamado fragmento em alça de balde do lábio superior da glenóide, com afilamento e irregularidades do contorno do tendão da cabeça longa do bíceps (FIGURA 2).

Na figura 2, podemos observar um exame de RM do ombro direito, cujos principais achados radiológicos são: a artrose acromioclavicular; bursite subacromial – subdeltoídea; tendinopatia do supraespinhal; derrame articular glenoumeral com sinovite; cistos e edema ósseo na região posterior da glenóide, foco de calcificação no feixe inferior do tendão infraespinhal junto ao manguito e a lesão do lábio superior de anterior a posterior estendendo-se ao lábio posterior da glenóide (SLAP).



FIGURA 2: RESSONÂNCIA MAGNÉTICA DO OMBRO DIREITO. A SETA APONTA O INFILTRADO, NO CASO O LÍQUIDO, ENTRE A JUNÇÃO DO LÁBIO GLENOIDAL COM A CAVIDADE.
FONTE: AUTORES (2017).

4 TESTES ESPECÍFICOS

Para avaliação dos procedimentos dos exames físicos e sua qualidade consideramos três conceitos: 1º Confiabilidade: é o conceito da reprodutibilidade, que tem a capacidade de fornecer os mesmos resultados quando repetido, sendo o mesmo examinador ou outro o resultado será o mesmo; 2º Sensibilidade: é a capacidade que o teste apresenta de detectar os indivíduos verdadeiramente positivos, ou seja, de diagnosticar corretamente a lesão ou doença; 3º Especificidade: é a capacidade que o teste tem de detectar os verdadeiros negativos, isto é, de diagnosticar corretamente ausência de lesão ou doença (CIPRIANO, 2012).

Neste contexto existem inúmeros testes de exames físicos específicos descritos para detectar uma lesão SLAP. Com base nos procedimentos de qualidade é importante ressalta os seguintes testes:

Teste de O'Briens: quando o paciente está sentado com 90 ° de flexão do ombro e 10° de adução horizontal, roda completamente internamente o ombro e deixa o cotovelo em pronação, será aplicada então, uma força descendente no pulso ou no cotovelo e o paciente

resiste à força. A dor em cima ou dentro do ombro é considerada uma prova positiva (FIGURA 3 - imagem A) (AYDIN, 2014).

Teste de Carga do Bíceps: o paciente supina o braço, roda o ombro a 120º, flexiona o cotovelo a 90º, devendo girar externamente o braço até se tornar apreensivo e assim, proporcionar resistência contra a flexão do cotovelo. A dor é considerada uma prova positiva (FIGURA 3 - imagem B) (AYDIN, 2014).

Teste de Cisalhamento Dinâmico de O'Driscoll: quando o paciente está de pé com o braço girado lateralmente em 120º de abdução, o examinador aplica força de corte anterior. Um teste positivo é indicado pela dor (FIGURA 3 - imagem C) (AYDIN, 2014).

Teste de Speed: o paciente fica sentado na mesa de exame ou em pé. O ombro afetado é flexionado a 90º, o cotovelo fica em extensão completa e o antebraço em supinação. O examinador apoia uma das mãos sobre a face medial do antebraço e a outra mão na região proximal do úmero do paciente próximo ao sulco intertubercular (FIGURA 3 – imagem D) (AYDIN, 2014).

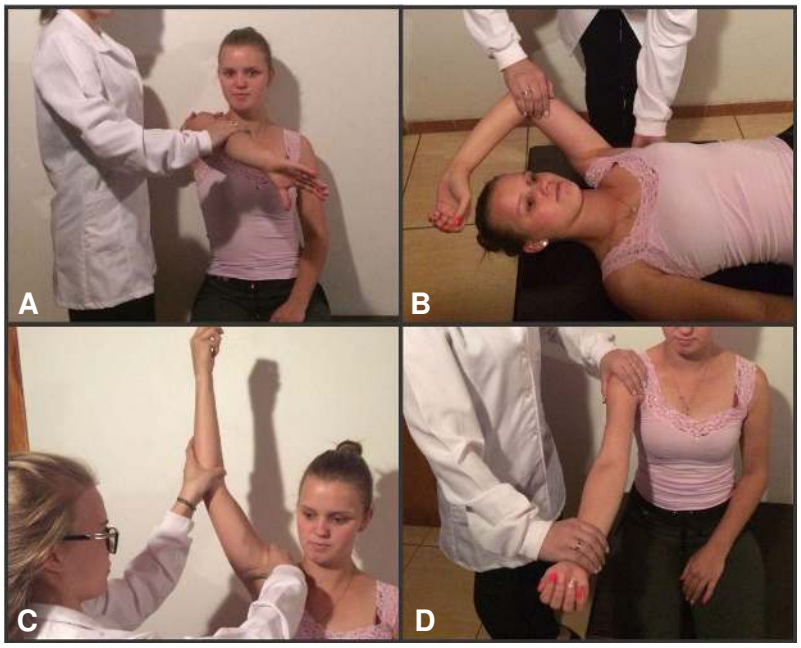

FIGURA 3: IMAGENS REPRESENTANDO OS TESTES (A) TESTE DE O'BRIENS, (B) TESTE DE CARGA DO BÍCEPS, (C) TESTE DE CISALHAMENTO DINÂMICO DE O'DRISCOLL E (D) TESTE DE SPEED.
FONTE: AUTORES (2017).

Teste de Recolocação de Jobe: o paciente fica em decúbito dorsal com o ombro afetado em adução de 90º e rotação lateral completa. O examinador fica em pé com a mão distal segurando o punho e a mão do paciente. A mão proximal do examinador é colocada sobre a cabeça do úmero do paciente anteriormente (FIGURA 4) (DUTTON, 2010).



FIGURA 4: IMAGEM REPRESENTANDO O TESTE DE RECOLOCAÇÃO DE JOBE
FONTE: AUTORES (2017).

Com relação aos princípios de sensibilidade e especificidade do teste diagnóstico, estes devem ser empregados para identificação precisa das incapacidades e da patologia específica do paciente. No início, por exemplo, devem ser feitos os testes mais sensíveis, a fim de ajudar a focar o exame físico e evitar procedimentos desnecessários.

Com base na tabela seguinte, é possível verificar que o teste de Carga do Bíceps, bem como, o teste de O´briens são os mais sensíveis, todavia o teste de Carga do Bíceps novamente apresentou um excelente resultado no que diz respeito a especificidade. Portanto, sugere-se o uso do teste de Carga do Bíceps como padrão ouro de avaliação ortopédica para diagnóstico de SLAP.

TABELA 1 – SENSIBILIDADE E ESPECIFICIDADE DOS TESTES PARA SLAP.

TESTES	SENSIBILIDADE	ESPECIFICIDADE
Teste O'briens	91%	14%
Teste de Carga do Bíceps	91%	97%
Teste de Cisalhamento Dinâmico de O'driscoll	89%	30%
Teste de Speed	9-18%	74-87%
Teste de Recolocação de Jobe	85%	68%

FONTE: AUTORES (2017).

5 TRATAMENTO

A patologia SLAP pode ser isolada ou associada a outros problemas, sendo que apenas cerca de 28% das lesões SLAP ocorrem isoladamente, tornando-se importante

diagnosticá-la e tratá-la simultaneamente com a restante associada patologia do ombro. A opção pode ser conservadora ou cirúrgica (PEREIRA, GUTIERRES, 2015).

5.1 Tratamento Conservador

O tratamento conservador da dor no ombro deve ser personalizado de acordo com os sintomas individuais, o quadro clínico e os objetivos funcionais (BRUMITT, JOBST, 2015).

5.1.1 Tratamento á curto prazo

Inicialmente, para se obter um bom resultado o fisioterapeuta deve iniciar o tratamento com a analgesia e o reparo tecidual. As técnicas mais utilizadas para tratar a dor são o uso de ultrassom, ondas curtas, eletroestimulação e a crioterapia (BRUMITT, JOBST, 2015). O paciente também pode fazer o uso de medicamentos antiinflamatórios não esteróides (AINE) e/ou injeções intra-articulares de glicocorticóide prescritos pelo médico, a fim de combater essa inflamação o mais rápido possível (SILVA, 2015). E já nesse primeiro momento é indicado começar atividades com o objetivo de ganho de amplitude de movimento (BRUMITT, JOBST, 2015).

5.1.2 Tratamento á médio prazo

Logo após passada a fase inflamatória, deve-se partir imediatamente para os alongamentos da cápsula posteroinferior e mobilização dos tecidos moles e articular, trabalhando a estabilidade articular, aumentando por meio de reforço do manguito rotador e dos músculos periescapulares, desenvolvendo exercícios em cadeia cinética, bem como também é de grande importância tratar o equilíbrio e força de membros inferiores (CORE) (BRUMITT, JOBST, 2015).

5.1.3 Tratamento á longo prazo

À medida que o paciente for progredindo e a força for aumentando, o volume de exercícios com resistência também deve aumentar, consequentemente gerando mais resistência muscular ao paciente, evoluindo para atividades pliométricas de cadeia cinética fechada, buscando a máxima utilização dos músculos em movimento e assim o fisioterapeuta juntamente com o paciente deverá criar um programa progressivo (BRUMITT, JOBST, 2015).

Quanto à evidência sobre a intervenção e o tratamento conservador das lesões SLAP, o mesmo deverá tratar a articulação do ombro baseada na sua possível instabilidade,

usando exercícios de estabilização dinâmica, a fim de retornarem efetivamente a função e ao alívio sintomático do paciente (DUTTON, 2010).

Isto posto, o plano de atendimento deve compreender o mecanismo da lesão e no tratamento fisioterapêutico é necessário incluir intervenções como o alongamento dos tecidos, técnicas de mobilizações articulares úteis a restauração da mobilidade do ombro (BRUMITT, JOBST, 2015).

5.2 Tratamento Cirúrgico

Os tipos III e IV de lesões SLAP são considerados casos cirúrgicos, incluindo a cirurgia aberta ou técnicas artroscópicas. Entretanto, os tipos I e II, quando não respondem ao tratamento conservador, tornam-se indicados á intervenções cirúrgicas.

A técnica aberta irá permitir direta visualização do nervo supraescapular e do quisto, mas requer grande dissecção e desinserção do deltóide, limitando o acesso e a possibilidade de reparar lesões do labrum. Embora vários autores tenham proposto técnicas de aspiração, desbridamento ou extração de quistos associadas a reparações de lesões da cápsula e labrum, a ressecção artroscópica não garante a exérese completa do quisto e consiste numa técnica de dificuldade acrescida, dado o elevado risco de lesão do nervo supraescapular, devido à proximidade deste nervo ao rebordo da glenóide. Estão descritas na literatura diferentes técnicas artroscópicas (FLORES *et al*, 2016).

O procedimento de técnica aberta consiste na inserção de uma sutura que serve como suporte do labrum, sendo esta colocada posteriormente ou abaixo da inserção da porção longa do bíceps, dependendo do estado da rotura (MARAFONA, VIANA, 2015). Dados apontam que após o reparo isolado das lesões SLAP há uma taxa de sucesso em torno de 80% (GODINHO *et al*, 2016).

6 CONCLUSÃO

O complexo da articulação do ombro é uma região do corpo humano que possui alta complexidade na integração de várias articulações e maior mobilidade estando, portanto, mais suscetível aos traumatismos e/ou lesões (FEITOSA, SILVA, 2015).

A lesão de SLAP apresenta séries de casos, principalmente na SLAP classificada como tipo II, sendo esta a mais comum. Com relação a incidência de tal patologia, a população idosa é a mais acometida, isto em virtude do processo degenerativo da própria idade. Entretanto, a SLAP se remete ainda em atletas praticantes de atividades que utilizem frequentemente a articulação do ombro, a expondo a movimentos em séries repetitivas.

É de notável importância realizar uma correta avaliação clínica e imagenológica da lesão de SLAP, já que nos dias atuais, existem diversos testes específicos, exames e técnicas de tratamento conservador para casos iniciais deste tipo de lesão, onde com estudos detalhados sobre cada paciente é possível se obter tratamentos fisioterapêuticos satisfatórios e promissores.

REFERÊNCIAS

AYDIN, N. *et. al*. **Lesões superiores de labrum anterior a posterior do ombro: diagnóstico e manejo artroscópico.** World Journal of Orthopedics. v.5, i3, p.344-350 Jul/ 2014.

AIHARA, A. **Estudo Comparativo entre Ressonância Magnética Convencional, Artro-Ressonância Magnética e Artro-Tomografia Computadorizada Multidetectores do Ombro em esportistas com hipótese de luxação/instabilidade glenoumeral e/ou lesão SLAP.** Universidade Federal de São Paulo. São Paulo Maio/2010.

BLANCHETTE, M. A. *et. al* **Tratamento conservador de um alpinista com lesão SLAP: um relato de caso.** The Journal of the Canadian Chiroprectic Association. Edição 3, v.59, p.238-244 Set/2015.

BRUMITT, J.; JOBST, E. **Casos Clínicos em Fisioterapia Ortopédica.** Editora Artmed, 2015.

CAVINATTO, L. **Lesão SLAP (lesão do labrum superior).** São Paulo. Visual Books, Mar/2016.

CIPRIANO, J. J. **Manual Fotográfico de Testes Ortopédicos e Neurológicos.** Editora Artmed, Edição 5. 2012.

DUTTON, M. **Fisioterapia Ortopédica: Exame, Avaliação e Intervenção.** Editora Artmed, 2010.

FEITOSA, A.; SILVA, C**. Prevalência das síndromes dolorosas do ombro em pacientes atendidos em uma clínica privada de fisioterapia em Teresina – PI.** Rev. Saúde em foco. Edição 1, v 2, p 12-24, jul/2015.

FERREIRA, R. **Revisão Sistemática sobre os tipos de lesões mais freqüentes na articulação do ombro e a prática esportiva: uma análise da literatura nacional e internacional**. Universidade federal do Espirito Santo – UFES Centro de Educação Física e Desportos Bacharelado em Educação Física. Vitória/ES, 2015.

FLORES, E. *et al*. **Neuropatia compressiva do nervo supraescapular por quisto espinoglenoideu**. Revista Portuguesa de Ortopedia e Traumatologia. Edição 4, v 24, p 296-302, maio/2016.

FUMAGALLI, M. *et. al.* **Dispositivo de Aquisição do Movimento para Membro Superior.** Revista Caleidoscópio, ENIAC Educação Basica e Superior. Edição 7, v 1, p 44-56, 2015.

GODINHO, G. *et al.* **Functional outcome after arthroscopic repair of triple shoulder instability.** Revista Brasileira de Ortopedia. Edição 2, v 52, p 182-188, abril/2017.

HEBERT, S. **Ortopedia e traumatologia: princípios e prática**. Artmed, Edição 5, dez/2016.

KONIN, J. G. **Fisioterapia guia fotográfico para avaliação ortopédica**. Edição 3, v 3, p 23-49, 2007.

MARAFONA, D.; VIANA, R. **Outcome da reparação slap e da tenodesis do bíceps - revisão sistemática.** Universidade Fernando Pessoa FCS/ESS. Maio/2015.

MARCONI, G.; MACEDO, T. **Artefatos e armadilhas na ressonância magnética do ombro.** Colégio Brasileiro de Radiologia e Diagnóstico por Imagem, edição 4, v 48, p 242-248. Ago/2015.

MIYAZAKI, A. *et. al.* **Avaliação dos resultados e complicações da sutura artroscópica da Lesão SLAP.** Revista brasileira de ortopedia. Edição 1, v 46, p 51-56. 2011.

NASCIMENTO, A**. Avaliação da ressonância magnética sem contraste como método para diagnóstico de lesões parciais do tendão da cabeça longa do bíceps.** Edição 1, v 52, p 40-45. Fev/2017.

PEREIRA, J.G *et. al***. M Patologia da longa porção do bíceps braquial. Novos conceitos de tratamento.** Revista Portuguesa de Ortopedia e Traumatologia. Edição 1, v. 23, p.311-65, Mar/2014.

REBOUÇAS, F*. et. al*. **Avaliação funcional do tratamento artroscopico da lesão SLAP pelo portal Obrien.** Revista Brasileira de ortopedia. Edição 3, v. 50, p.312-317, Jun/2015.

ROZIN, V. *et. al.* **Reabilitação no pós-operatório tardio após artroscopia para colocação de ancora em ombro esquerdo após luxação e lesão SLAP.** Estudo de caso. Edição 1, v.13. p.130-445, Set/2014.

SILVA, R. *et. al.* **Lesão do membro superior no esporte.** Revista Brasileira de Ortopedia. Edição 2, v.45 p.122-141, 2010.

SKINNER, H. *et al.* **Diagnóstico e tratamento**. Mc Graw Hill/BookMan. Edição 5, 2015.