Métodos de Tratamento Utilizados na Instabilidade Glenoumeral Anterior: Uma Revisão Sistemática da Literatura



José Lourenço Kutzke[1]; Silvana Paula Kosiba[1]; Carolina Valt Ferreira[1]; Thais Lukaski dos Santos[1]; Jessica Mayer Padilha[1]; Aryele Mayra Leal da Silva[1]; Eduardo del Bosco Brunetti Cunha[1].

[1] *Faculdade Educacional Araucária - FACEAR*

RESUMO

Introdução: *A instabilidade glenoumeral anterior (IGA) é caracterizada pela incapacidade da cabeça umeral se manter no centro da cavidade glenoide, durante a mobilização ativa, sendo esta uma das patologias mais comuns em traumatologia desportiva.* ***Objetivos:*** *O presente estudo teve por objetivo, investigar quais são os possíveis métodos de tratamento conservadores e cirúrgicos utilizados na IGA e verificar sua eficácia.* ***Metodologia:*** *Foi realizada uma revisão sistemática da literatura, a qual atendeu os critérios de recomendação PRISMA. O levantamento de artigos científicos foi realizado nas bases de dados: Science Direct, Biblioteca Virtual em Saúde (BVS) e Pub Med, através das palavras chaves combinadas: physiotherapy in anterior shoulder instability, no idioma inglês.* ***Resultados:*** *Dentre os artigos selecionados, apenas quatro atingiram a pontuação necessária na Escala de Jadad, sendo que três ficaram com nota mínima (três), e um artigo com nota máxima (cinco).* ***Conclusões:*** *Pode-se perceber que as taxas de instabilidade recorrente após um episódio de instabilidade anterior do ombro, são reduzidas por uma intervenção cirúrgica em relação ao tratamento conservador, onde utiliza-se a artroscopia como técnica de eleição. Referente a reabilitação pós-operatória, esta deve ser iniciada após um período de imobilização em abdução e rotação externa, os exercícios fisioterapêuticos também apresentam grande influência para recuperação da amplitude de movimentos e fortalecimento muscular, proporcionando melhora satisfatória no quadro do paciente.*

Palavras chaves: Physiotherapy in anterior shoulder instability.

ABSTRACT

Introduction: *Anterior glenohumeral instability (IGA) is characterized by the inability of the humeral head to remain in the center of the glenoid cavity during active mobilization, which is one of the most common pathologies in sports traumatology.* ***Objectives:*** *This study aimed to investigate the possible conservative and surgical treatment methods used in IGA and to verify its efficacy.* ***Methodology:*** *A systematic literature review was performed, which met the PRISMA recommendation criteria. The collection of scientific articles was carried out in the databases: Science Direct, Virtual Health Library (VHL) and Pub Med, using the combined key words: physiotherapy in anterior shoulder instability in the English language.* ***Results:*** *Among the selected articles, only four reached the required score in the Jadad Scale, three of which were marked with a minimum score (three), and an article with a maximum score (five).* ***Conclusions:*** *The rates of recurrent instability after an episode of anterior instability of the shoulder are reduced by a surgical intervention compared to conservative treatment, where arthroscopy is used as the technique of choice. Regarding postoperative rehabilitation, this should be initiated after a period of immobilization in abduction and external rotation, the physiotherapeutic exercises also have great influence for*

recovery of the range of movements and muscular strengthening, providing a satisfactory improvement in the patient's condition.

Keywords: Physiotherapy in anterior shoulder instability.

1. INTRODUÇÃO

A instabilidade glenoumeral anterior (IGA) é definida pela incapacidade da cabeça umeral se manter no centro da cavidade glenoide, durante a mobilização ativa, sendo esta uma das patologias mais comuns em traumatologia desportiva (CARTUCHO, BATISTA, SARMENTO, 2007).

Após algum trauma, a articulação do ombro, devido à força do impacto, pode sair do lugar deixando o braço em uma posição semiaberta, este evento caracteriza a luxação glenoumeral, onde há perda do contato articular e uma força extrema supera os mecanismos estabilizadores (MONTEIRO, 2015). O deslocamento no sentido antero-inferior da glenoide causa uma depressão na cabeça umeral denominado Lesão de Hill Sacks muitas vezes associada ao afundamento na glenoide classificado como Lesão de Bankart (BOLLIER, ARCIERO, 2010; POPE, WARD, ROKITO, 2011).

O doente refere uma dor e impotência funcional imediata, apresenta-se com muita dor pós-esforço e receio em mobilizar o ombro (CARTUCHO, 2015). Durante a noite, a manifestação dolorosa geralmente aumenta e isso se deve ao estiramento das partes moles (LECH *et. al,* 2005).

A IGA representa mais de 90% dos casos, sendo que sua recidiva após a primeira luxação tem incidência de até 68%, sendo mais comum na população jovem com idade inferior a 20 anos (VERMA *et. al*, 2016, SOCIEDADE BRASILEIRA DE ORTOPEDIA E TRAUMATOLOGIA, 2007; MILGROM *et. al,* 2014).

É difícil estipular um tratamento padrão para todos os pacientes, em muitos casos de IGA, o tratamento pode ser conservador, sem a necessidade de intervenção cirúrgica, sendo está reservada apenas para casos persistentes ou quando há comprometimento funcional. Todavia, alguns pacientes são significativamente afetados durante a doença, e o tratamento cirúrgico é amplamente aceito (BEDI, RYU, 2009; MILLETT, CLAVERT, WARNER, 2005; KISS *et. al,* 2001).

As formas não cirúrgicas de tratamento incluem analgesia, exercício autodirigido, fisioterapia e injeções intra-articulares de corticosteroide, anestésico local ou ambos, bloqueio de nervos e hidrodistenção. (BEDI, RYU, 2009).

Decorrente ao alto índice de luxações, o tratamento cirúrgico acaba cada vez mais sendo recomendado para minimizar os riscos de recidivas e complicações, apresentando o mesmo elevado custo econômico. Além disso, a instabilidade corresponde a uma das condições patológicas mais comuns de dores, com diminuição dos níveis de atividade e redução da qualidade de vida. (VERMA *et. al,* 2016; AMERICAN ACADEMY OF ORTHOPAEDIC SURGEONS, 2008; LEVY *et. al,* 2016).

Portanto, devido ao elevado índice de ocorrências e a limitação funcional que representa principalmente na população jovem, se faz necessário identificar quais são os possíveis métodos de tratamento conservadores e cirúrgicos utilizados na IGA, e a partir de uma revisão sistemática da literatura identificar os melhores resultados.

2. METODOLOGIA

O método empregado para a realização deste estudo foi uma revisão sistemática da literatura, a qual atendeu os critérios de recomendação PRISMA (Principais Itens para Relatar Revisões sistemáticas e Meta-análises), que possui o objetivo de ajudar os autores a melhorarem o relato de revisões sistemáticas e meta-análises. Foram realizadas buscas por artigos científicos nas bases de dados da *Science Direct,* Biblioteca Virtual em Saúde (BVS) e *Pub Med* (figura 1). Utilizou-se para a busca dos artigos as palavras chaves combinadas: *physiotherapy in anterior shoulder instability*, no idioma inglês. O levantamento foi definido por artigos publicados entre os anos de 2007 a 2017, os quais foram selecionados através da leitura de títulos e resumos.

Através da busca inicial, os artigos foram refinados segundo os critérios de inclusão: descritos como ensaios clínicos, escritos na língua inglesa, e que abordassem como tema principal a instabilidade glenoumeral anterior e os métodos de tratamento fisioterapêuticos utilizados para esta patologia. Os mesmos também deveriam possuir pontuação igual ou superior a três na escala de Jadad.

3. RESULTADOS

A procura inicial pelas palavras-chaves combinadas *physiotherapy in anterior shoulder instability*, selecionou 1.908 artigos, dos quais somente 998 foram incluídos a partir do ano de publicação. Logo após foram lidos os títulos e resumos gerando um total de 16 artigos classificados.

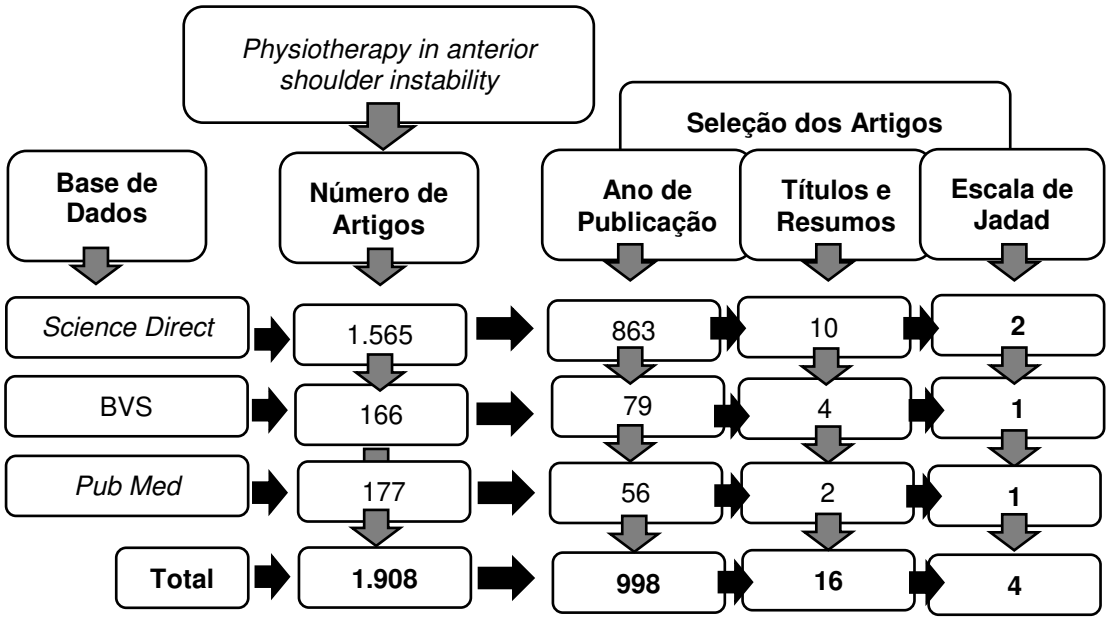

FIGURA 1: DIAGRAMA DE FLUXO APLICADO NA REVISÃO SISTEMÁTICA DA LITERATURA PARA O PROCESSO DE SELEÇÃO DOS ARTIGOS.
FONTE: OS AUTORES (2017)

Posteriormente foram lidos 16 artigos por completo e a qualidade metodológica foi avaliada pela escala de Jadad (Tabela 1), onde um dos artigos selecionados obteve pontuação máxima (cinco), e os outros três atingiram a pontuação mínima necessária (três), restando apenas quatro artigos para o estudo de revisão sistemática da literatura.

TABELA 1 – ESCALA APLICADA PARA A SELEÇÃO DOS ARTIGOS

TABELA DE JADAD	**Ismail e Shorbagy 2014**	**Heidari *et. al*, 2014**	**Gigis *et. al*, 2014**	**Jakobsen *et. al*, 2007**
1. Há descrição de randomização?	1	1	1	1
2. Há descrição dos vendamentos?	1	0	0	0
3. Há descrição das perdas de segmento?	1	1	1	1
Mais um ponto para cada se houver:				
1.a Randomização apropriada	1	1	1	1
2.a Vendamento apropriado	1	0	0	0
Menos um ponto se houver:				
1.b Randomização Inapropriada	0	0	0	0
2.b Vendamento Inapropriado	0	0	0	0
TOTAL	**5**	**3**	**3**	**3**

FONTE: AUTORES.

Os artigos escolhidos para o estudo compreendiam como conteúdo principal a instabilidade glenoumeral anterior e os métodos de tratamento fisioterapêuticos utilizados

para esta patologia. Os procedimentos de intervenção utilizados, bem como a composição amostral, os instrumentos de avaliação, e os resultados encontrados revelaram-se distintos entre os estudos, e a descrição dos artigos segundo estes indicadores encontra-se organizados na Tabela 2 e 3.

TABELA 2 - CARACTERIZAÇÃO DOS ARTIGOS SELECIONADOS

Autor	**Intervenção**		**Avaliação**	**Resultados**
	Grupo Experimental	Grupo Controle		
Ismail e Shorbagy, 2014	N= 14 Idade: Entre 18 e 35 anos **Cirurgia Artroscópica de Bankart com Supervisão Fisioterapêutica** Artroscopia, seguida de imobilização do ombro com uso de sling por uma semana e posteriormente apenas durante o sono, mais protocolo de exercícios o qual foi dividido em quatro fases, sob o controle de um fisioterapeuta, três vezes na semana com duração total de 24 semanas.	N= 13 Idade: Entre 18 e 35 anos **Cirurgia Artroscópica de Bankart sem Supervisão Fisioterapêutica** Artroscopia, seguida de imobilização absoluta do ombro com uso de sling por três semanas, e o mesmo protocolo de exercícios do GE, pelo mesmo período e sem supervisão do fisioterapeuta.	Goniômetro Universal Portátil; FIT- HaNSA; CKCUEST.	. Não há diferença significativa entre os dois grupos. Os pacientes do grupo supervisionado alcançaram 92,6% para os movimentos de abdução, e 94,2% para flexão do ombro. O grupo controle alcançou respectivamente 87,1% e 94,7%, para os mesmos movimentos. Na rotação externa, o percentual alcançado foi de 81,1% para o grupo supervisionado e 76,4% para o grupo controle.
Heidari *et. al,* 2014	N= 51 Idade= Entre 15 e 55 anos **Tratamento Conservador com Imobilização em Abdução e Rotação Externa de Ombro** Imobilização em abdução e rotação externa de ombro, seguida de um programa de reabilitação por 24 meses, incluindo exercícios isométricos e isotônicos (após três semanas da redução do ombro) sob o controle de um fisioterapeuta.	N= 51 Idade= Entre 15 e 55 anos **Tratamento Conservador com Imobilização em Adução e Rotação Interna de Ombro** Imobilização em adução e rotação interna de ombro, seguida do mesmo protocolo de exercícios do GE.	Questionário WOSI; Teste de apreensão anterior; Taxa de pré-injúria ao retorno no esporte.	Imobilização em 15º de abdução e 10° de rotação externa reduziu o risco relativo de recorrência de um deslocamento anterior primário do ombro em 96,1 %, comparado com o risco associado à imobilização em adução e rotação interna que foi reduzido em 66,7%.

CKCUEST: teste funcional de membros superiores; FIT-HaNSA: teste de desempenho funcional para distúrbios do ombro; GE: Grupo experimental; N: número de componentes da amostra; WOSI: *Western Ontario Shoulder Instability Index*.

FONTE: AUTORES.

TABELA 3 - CARACTERIZAÇÃO DOS ARTIGOS SELECIONADOS

Autor	**Intervenção**		**Avaliação**	**Resultados**
	Grupo Experimental	Grupo Controle		
Gigis *et. al,* 2014	N= 38 Idade= Entre 15 e 18 anos **Cirurgia Artroscópica de Bankart com Protocolo de Exercícios no Pós-operatório** Cirurgia de estabilização artroscópica de Bankart, seguida de imobilização por 3 semanas em rotação interna e protocolo de exercícios fisioterapêuticos pós-operatória.	N= 27 Idade: Entre 15 e 18 anos **Tratamento Conservador com Imobilização de Ombro de Três Semanas e Protocolo de Exercícios** Imobilização por 3 semanas em rotação interna e o mesmo protocolo de exercícios fisioterapêuticos do GE.	*Rowe Score*.	A cirurgia de estabilização seguida pela reabilitação fisioterapêutica teria uma taxa de recidivas significativamente inferior (13,1%) comparado ao grupo que realizou somente fisioterapia (70,3%).
Jakobsen *et.al,* 2007	N= 37 Idade= Entre 15 e 39 anos **Cirurgia Aberta de Bankart com Protocolo de Reabilitação no Pós-operatório** Avaliação artroscópica seguida de cirurgia de Reparação Aberta de Bankart, com imobilização de ombro no pós operatório através do uso de sling fixo por dois dias, e protocolo de reabilitação.	N=39 Idade= Entre 15 e 39 anos **Tratamento Conservador com Imobilização de Ombro em Sling Fixo e Protocolo de Reabilitação** Avaliação artroscópica seguida de imobilização de ombro através do uso de sling fixo por dois dias, e o mesmo protocolo de reabilitação do GE.	Sistema de avaliação constante do ombro; Questionário de auto-avaliação de Oxford; Escala de Baker; Teste de Apreensão.	A técnica de reparo aberto de Bankart seguida de protocolo de reabilitação com exercícios, produz resultados superiores (72%) comparados apenas com tratamento conservador (26%) no que se refere a taxa de recidivas.
GE: Grupo experimental; N: número de componentes da amostra; Rowe Score: *Rowe Score for Shoulder Instability*.				

FONTE: AUTORES.

TABELA 4 – COMPARAÇÃO DOS ARTIGOS SELECIONADOS POR MODALIDADE DE TRATAMENTO

Método Conservador		
Métodos	**Resultados**	**Conclusões**
Tratamento Conservador com Imobilização em Abdução e Rotação Externa de Ombro	Técnica eficaz, reduziu o risco de recidivas do ombro em 96,1%.	Em comparação entre os artigos encontrados, pode-se observar que o método conservador mais indicado para redução de recidivas na instabilidade anterior de ombro, é o de imobilização em abdução e rotação externa de ombro, a qual reduziu a taxa em 96,1% dos pacientes estudados.
Tratamento Conservador com Imobilização em Adução e Rotação Interna de Ombro	Técnica eficaz, reduziu o risco de recidivas do ombro em 66,7 %.	
Tratamento Conservador com Imobilização de Ombro de Três Semanas e Protocolo de Exercícios	Técnica não tão eficaz, o índice de recidivas foi de 70,3%.	
Tratamento Conservador com Imobilização de Ombro em Sling Fixo e Protocolo de Reabilitação	Técnica não tão eficaz, o índice de recidivas foi de 74%.	

FONTE: AUTORES.

TABELA 5 – COMPARAÇÃO DOS ARTIGOS SELECIONADOS POR MODALIDADE DE TRATAMENTO

Método Cirúrgico		
Métodos	**Resultados**	**Conclusões**
Cirurgia Artroscópica de Bankart com Supervisão Fisioterapêutica	Técnica eficaz, o ganho de ADM para movimentos de abdução, flexão e rotação externa de ombro, representaram respectivamente melhora de 92,6%; 94,2% e 81,1% .	Em comparação entre os artigos encontrados, pode-se observar que a cirurgia artroscópica de Bankart tanto para o grupo que teve supervisão fisioterapêutica, quanto o outro que realizou sem supervisão, são eficazes no ganho de ADM de ombro, sendo indicadas para o tratamento da instabilidade anterior. Referente a diminuição da taxa de recidivas, a cirurgia artroscópica de Bankart com protocolo de exercícios no pós-operatório é o método mais indicado
Cirurgia Artroscópica de Bankart sem Supervisão Fisioterapêutica	Técnica eficaz, o ganho de ADM para movimentos de abdução, flexão e rotação externa de ombro, representaram respectivamente melhora de 87,1%; 94,7% e 76,4% .	
Cirurgia Artroscópica de Bankart com Protocolo de Exercícios no Pós-operatório	Técnica eficaz, reduziu o risco de recidivas do ombro em 86,9%.	
Cirurgia Aberta de Bankart com Protocolo de Reabilitação no Pós-operatório	Técnica eficaz, reduziu o risco de recidivas do ombro em 72%.	
ADM: Amplitude de Movimento.		

FONTE: AUTORES.

4. DISCUSSÃO

O tratamento conservador é proposto como abordagem inicial, e o primeiro objetivo é proteger o tecido em processo de cicatrização (BOONNE, ARCIERO, 2010; PATERSON, 2010). Em seguida é indicado um programa de reabilitação supervisionado com objetivo de tentar recuperar a estabilidade, amplitude de movimento, força e principalmente evitar o risco de recorrência (BOONNE, ARCIERO, 2010; PATERSON, 2010). Entretanto, o êxito desta abordagem não tem demonstrado resultados estatisticamente promissores e a taxa de recorrência está entre 17% e 96% (ZACHILLI, 2010). Já o tratamento cirúrgico reduz essa taxa para 6% a 22% (ROBINSON *et. al*, 2006; MAGNUSSON *et. al,* 2006; HOBBY *et. al,* 2007). Dentre as técnicas de tratamento utilizadas, sejam de forma conservadoras ou cirúrgicas, atualmente, inúmeras são estudadas, e algumas são discutidas segundo os resultados encontrados nesta revisão da literatura.

O estudo de Ismail e Shorbagy (2014), avaliou a eficácia de um protocolo de exercícios supervisionados versus um programa doméstico controlado. Para o grupo supervisionado (n = 14), o programa de reabilitação compreendeu quatro fases: fases protetoras, restritivas, ativas e funcionais. Cada etapa foi caracterizada por objetivos específicos para a amplitude de movimento, fortalecimento, treinamento proprioceptivo e atividades funcionais. Já para o grupo que fez terapia domiciliar (n = 14), o programa consistiu em um período de proteção de três semanas com imobilização total do braço. Os objetivos e os exercícios das fases seguintes foram os mesmos do grupo supervisionado. Os pacientes foram treinados sobre como realizar os exercícios sem supervisão e ao final de cada estágio foram examinados pelo fisioterapeuta. Ambos os grupos conseguiram um aumento gradual significativo em todos os movimentos do ombro. Os pacientes do grupo supervisionado alcançaram 92,6% e 94,2% respectivamente para abdução e flexão do ombro, e o grupo controle alcançou 87,1% e 94,7% para os mesmos movimentos. Na rotação externa, o percentual alcançado foi de 81,1% para o grupo supervisionado e 76,4% para o grupo controle, e na avaliação da função, os dois grupos mostraram uma melhora relevante. No entanto, não foram significativamente diferentes entre si em todas as variáveis medidas, demonstrando que um programa de fisioterapia realizado em casa é tão eficaz quanto um programa supervisionado.

Contribuindo com estes achados, Kim *et. al,* (2003) compararam dois grupos após um arranjo artoscópico. O grupo A (n=28) foi gerenciado com três semanas de imobilização usando um programa convencional de reabilitação, e o grupo B (n=34) foi orientado com

um programa acelerado de reabilitação, onde no primeiro dia do pós-operatório os pacientes já realizaram exercícios suaves e progressivos. Os pacientes que foram submetidos a reabilitação acelerada retomaram a amplitude de movimento funcional mais rápido. O retorno à atividade, o escore de dor e a amplitude de movimento não foram diferentes entre os dois grupos. Embora os resultados finais foram aproximadamente iguais para ambos os grupos, o programa de reabilitação acelerada promove a recuperação funcional e reduz a dor pós-operatória, o que permite aos pacientes retornar antecipadamente às atividades desejadas.

Paralelamente Heidari *et. al,* (2014) compararam a eficácia do tratamento conservador da imobilização em abdução e rotação externa (grupo AbER) versus imobilização em adução e rotação interna (grupo AdIR) após a luxação anterior primária do ombro. Foram comparados dois grupos com 51 pacientes cada. Os ombros foram reduzidos manualmente usando a manobra de tração-contra-contração ou método de Kocher. No grupo AdIR, o braço foi estabilizado usando sling e bandagem. O método AbER foi realizado usando um estabilizador com ângulo de abdução ajustável onde o ombro foi estabilizado em 15° de abdução e 10º de rotação externa. No fim de três semanas, ambos os grupos foram submetidos a um programa de reabilitação, incluindo exercícios isométricos e isotônicos sob o controle de um fisioterapeuta. O método de imobilização da articulação do ombro em abdução e rotação externa mostrou se eficaz para reduzir o risco de recorrência após luxações anteriores primárias do ombro, pois após um seguimento de 24 meses, 3,9% no grupo AbER tiveram recorrência, enquanto que no grupo AdIR o índice foi de 33,3%.

Contudo, em um estudo realizado por Whelan *et. al,* (2014), comparando a eficácia entre as técnicas de imobilização em rotação externa, e imobilização em rotação interna puderam concluir com base nos resultados obtidos, que não há uma diferença significativa entre as duas técnicas. O grupo que realizou imobilização em rotação externa teve uma taxa de recidiva de 37%, enquanto que no grupo de rotação interna a taxa foi de 40%.

Gigis *et. al,* (2014) realizaram um estudo com pacientes adolescentes que sofreram luxação anterior do ombro. O primeiro grupo foi tratado com estabilização artroscópica de Bankar utilizando âncoras de sutura absorvíveis (38 ombros) e o segundo foi tratado de forma conservadora (27 ombros). O protocolo de reabilitação foi o mesmo para ambos os grupos. Nas primeiras três semanas, o braço foi imobilizado em rotação interna e realizado apenas fisioterapia passiva. Nas próximas semanas foi recomendado fisioterapia ativa para restaurar o movimento das articulações, exercícios de fortalecimento e a volta aos esportes foi permitido no quinto mês após a lesão. Do grupo artroscópico, cinco pacientes (13,1%)

sofreram uma recorrência da instabilidade já no grupo conservador a incidência foi em 19 pacientes (70,3%). Os resultados demonstram que o tratamento conservador após a primeira luxação do ombro, leva a uma taxa de falha elevada significativamente maior e inaceitável em comparação com a estabilização artroscópica.

Apoiando esta categoria Sedeek *et.al*, (2008) realizaram um estudo com 37 pacientes (40 ombros), submetidos a cirurgia artroscópica de Bankart com âncora de sutura e tiveram resultados estatisticamente significante. No geral, a taxa de recorrência pós-operatória foi de 7,5% (três ombros).

Simultaneamente, em estudo realizado por Jakobsen *et. al*, (2007), composto por 76 pacientes, foi realizado no grupo experimental (GE) procedimento cirúrgico de reparação aberta de Bankart, comparado ao tratamento conservador do grupo controle (GC). No GE foi realizado avaliação artroscópica do ombro, seguido da cirurgia de reparação na qual o tendão do músculo subescapular foi exposto através de uma separação deltopeitoral. Já a cápsula articular e o tendão foram cortadas, e a lesão de Bankart reparada anatomicamente pelo uso de âncoras Mitek e o ombro foi imobilizado. No GC apenas a artroscopia foi realizada, e o ombro foi imobilizado. O protocolo de reabilitação utilizado foi o mesmo nos dois grupos, o qual consistia de movimentação passiva no pós-operatório imediato sem girar, elevar ou empurrar. Após três semanas, os pacientes realizaram movimentos ativos de rotação interna e abdução, e depois de oito semanas foram introduzidos exercícios de rotação externa. As práticas de esportes leves, como a natação, foram admitidas após 12 semanas, e esportes com sobrecarga somente passados seis meses. Durante o período do estudo, quaisquer recorrências de deslocamentos foram registradas. Os pacientes foram examinados no seguimento 24 meses, 10 anos e após 10 anos, sendo que houve diferença significativa entre os dois grupos. Dos pacientes que fizeram reparação, 72% tiveram bons ou excelentes resultados, enquanto que do grupo conservador os pacientes apresentaram instabilidade, dor ou rigidez, resultando em 74% de insatisfação de acordo com a escala de Oxford.

Corroborando com esta modalidade, Harel *et. al,* (2013) realizaram um estudo sobre o controle de movimento em pacientes com instabilidade do ombro. Os mesmos fizeram uma comparação entre pacientes pós-cirurgia aberta e pacientes não operados. Após uma análise cinemática do braço concluíram que a cirurgia aberta estabiliza o ombro, mas não necessariamente restaura a qualidade de movimento normal, evidenciando a importância da realização de exercícios no pós-operatório como mostrado pelo GE no estudo acima descrito.

Os resultados do tratamento cirúrgico aberto foram considerados durante muitos anos o "*gold-standard*" para a correção cirúrgica da instabilidade glenoumeral, pois

apresentavam índices de recidivas que variam entre três e 8% dependendo do autor (COLE *et al,* 2011; LECH, 2005; ROCKWOOD *et. al,* 2004). Entretanto, estudos atuais destacam taxas de recidiva significativamente baixas, depois de aplicarem critérios de seleção para incluir os pacientes numa intervenção artroscópica (THOMAZEAU, 2010). Segundo Calvo *et. al,* (2005), a utilização indiscriminada da técnica artroscópica contribui para o maior índice de recidivas, os mesmos avaliam que a seleção adequada do paciente é fundamental para a escolha da técnica cirúrgica a ser empregada. Sendo assim, a cirurgia artroscópica apresenta grandes vantagens, como um número cada vez menor de recidivas quando se escolhe o procedimento certo, para o paciente certo, além de ser uma cirurgia minimamente invasiva que proporciona um menor tempo de internação, causa menor dor e rigidez, além de apresentar custos mais baixos com despesas hospitalares (NUNES, GUITIERRES, 2013; ROBINSON, DOBSON, 2004; WALTON *et. al,* 2002; TE SLAA *et. al,* 2004).

5. CONCLUSÃO

Muitas são as propostas de tratamento frente a um ombro instável. Entretanto, o presente estudo obteve pouca amostra devido à baixa pontuação na avaliação da escala de Jadad, sendo esta aplicada como base para inclusão dos artigos. Não há um consenso entre os autores sobre qual método de tratamento é mais eficaz, porém, pelos resultados encontrados nesta revisão pode se observar que as taxas de instabilidade recorrente após um episódio de instabilidade anterior do ombro, especialmente em pacientes jovens, ativos do sexo masculino são reduzidas por uma intervenção cirúrgica em relação ao tratamento conservador. Neste sentido, se o tratamento cirúrgico é indicado, utiliza-se a artroscopia como a técnica de eleição, por ser um método minimamente invasivo, com menores cicatrizes e menos complicações, tendo resultados semelhantes em termos de instabilidade recidivante em relação a uma abordagem aberta.

Referente a reabilitação pós-operatória, esta deve ser iniciada após um período de imobilização em abdução e rotação externa, técnica a qual se mostrou eficaz, reduzindo a taxa de recidivas no ombro. Já os exercícios fisioterapêuticos apresentam grande influência para recuperação da amplitude de movimentos e fortalecimento principalmente do manguito rotador e demais músculos escapulares, proporcionando resultados satisfatórios. No entanto poucos estudos foram encontrados comparando a eficácia entre os tratamentos. Sendo assim, sugere-se a realização de novas pesquisas para confirmação destes achados.

6. REFERÊNCIAS

AMERICAN ACADEMY OF ORTHOPAEDIC SURGEONS. ***The burden of musculoskeletal disease in the US:*** *prevalence, societal and economic cost.* 2008.

BEDI, A.; RYU, R.K. ***The treatment of primary anterior shoulder dislocations****. AAOS Instr Course Lect*, 2009.

BOLLIER, M.J.; ARCIERO, R. ***Management of glenoid and humeral bone loss***. *Sports medicine and arthroscopy review* 18, 140–8 (2010).

BOONE JL, ARCIERO RA. ***First-time anterior shoulder dislocations: has the standard changed?*** *Br J Sports Med.* 2010; 44: 355-60.

CALVO, E.; GRANIZO, J.J.; Fernández-Yruegas D. ***Criteria for arthroscopic treatment of anterior instability of the shoulder: a prospective study.*** *J Bone Joint Surg Br*. 2005;87(5):677-83.

COLE B. J., INSALATA J. L., IRRGANG J., WARNER J. J. P. ***Comparison of Arthroscopic and Open Anterior Shoulder Stabilization : A Two to Six-Year Follow-up Study Comparison of Arthroscopic and Open Anterior Shoulder Stabilization.*** 2011.

CARTUCHO, A. **Instabilidade e luxação do ombro.** Revista Medicina *Desposrtiva informa*, 2015.

CARTUCHO, A.; BATISTA, N.; SARMENTO, M. **Conceitos Actuais Sobre Instabilidade do Ombro.** Lisboa: Revista Portuguesa de Fisioterapia no Desporto, 2007.

GIGIS, I.; HEIKENFELD, R.; KAPINAS, A.; LISTRINGHAUS, R.; GODOLIAS, G. ***Arthroscopic versus conservative treatment of first anterior dislocation of the shoulder in adolescents.*** *J Pediatr Orthop* (2014).

HAREL ARZI, MD, TAL KRASOVSKY, PHD, MOSHE PRLTSCH, MDa,
DARIO G. LIEBERMANN, PHD***, Movement control in patients with shoulder instability: a comparison between patients after open surgery and nonoperated patients.*** *J Shoulder Elbow Surg* (2013).

HEIDARI, K.; ASADOLLAHJ, S.; VAFAEE, R.; BARFEHEI, A.; KAMALIFAR, H.; CHABOKSAVAR, Z.A.; SABBAGHI, M. ***Immobilization in external rotation combined with abduction reduces the risk of recurrence after primary anterior shoulder dislocation.*** J Shoulder Elbow Surg, 2014.

HOBBY, D. GRIFFIN, M. DUNBAR, P. BOILEAU. ***Is arthroscopic surgery for stabilisation of chronic shoulder instability as effective as open surgery? A systematic review and meta-analysis of 62 studies including 3044 arthroscopic operations.*** *J Bone Joint Surg Br*, 89 (9) (2007), pp. 1188–1196.

ISMAIL, M.M.; SHORBAGY, K.M. ***Motions and functional performance after supervised physical therapy program versus home-based program after arthroscopic anterior shoulder stabilization:*** *A randomized clinical trial.* Annals of Physical and Rehabilitation *Medicine* 57 (2014) 353–372.

JAKOBSEN, B.W.; JOHANNSEN, H.V.; SUDER, P.; SOJBJERG, J.O. ***Primary Repair Versus Conservative Treatment of First-Time Traumatic Anterior Dislocation of the Shoulder:*** *A Randomized Study With 10-Year Follow-up. The Journal of Arthroscopic and Related Surgery,* Vol 23, No 2 (February), 2007.

KIM, S.H.; HÁ, k.; JUNG, M. LIM, Y. KIM, J. PARK. ***Accelerated rehabilitation after arthroscopic Bankart repair for selected cases: a prospective randomized clinical study*** Arthroscopy, 19 (2003), pp. 722-731.

KISS J, DAMREL D, MACKIE A, NEUMANN L, WALLACE WA. ***Non-operativetreatment of multidirectional shoulder instability.*** *Int Orthop,* 2001.

LECH, O.; FREITAS, J.; PILUSKI, P.; SEVERO, A. **A Luxação recidivante do ombro:** do papiro de Edwin Smith à capsuloplastia térmica. Rev Bras Ortop. 2005.

LECH, O. **Fundamentos em cirurgia do ombro: ortopedia e reabilitação.** Rio de Janeiro: *Revinter;* 2005.

LEVY, D. M.; COLE, B. J.; BACH JR, B.R. ***History of surgical intervention of anterior shoulder instability.*** *Journal of Shoulder and Elbow Surgery Board of Trustees,* 2016.

MAGNUSSON, L. EJERHED, L. ROSTGARD-CHRISTENSEN, N. SERNERT, R. ERIKSSON, J. KARLSSON, *et al.****A prospective, randomized, clinical and radiographic study after arthroscopic Bankart reconstruction using 2 different types of absorbable tack.*** *Arthroscopy*, 22 (2) (2006), pp. 143–151.

MILLETT, P.J.; CLAVERT, P.; WARNER, J.J. ***Open operative treatment for anterior shoulder instability:*** *when and why? J Bone Joint Surg Am*, 2005.

MILGROM, C.; MILGROM, Y.; PETROVA, D. R.; JABER, S.; BEYTH, S.; FINESTONE, A. S. ***The supine apprehension test helps predict the risk of recurrent instability after a first-time anterior shoulder dislocation.*** *Journal of Shoulder and Elbow Surgery Board of Trustees,* 2014.

MONTEIRO, R. M. C. **Instabilidade Anterior do Ombro: uma abordagem baseada na evidência,** 2015.

NUNES, B.; GUITIERRES, M. **Indicações para a abordagem cirúrgica da instabilidade anterior do ombro.** Rev. Port. Ortop Traum. vol.21 no.3 Lisboa set. 2013.

PATERSON WH, THROHCKMORTON TW, KOESTER M, AZAR FM, KUHN JE. ***Position and duration of immobilization after primary anterior shoHder dislocation: a systematic review and meta-analysis of the literature***. *J Bone Joint Surg Am.* 2010; 2924-2933.

POPE, E.J.; WARD, J.P.; ROKITO, A.S. ***Anterior shoulder instability - a history of arthroscopic treatment.*** *Bulletin of the NYU hospital for joint diseases* 69, 44–9 (2011).

ROBINSON, C.M.; DOBSON, R.J. ***Anterior instability of the shoulder after trauma.*** *The Journal of Bone & Joint Surgery (Br),* v. 86-B, n. 4, p. 469-79, 2004.

ROBINSON, C.M.; HOWES, J.; MURDOCH, H.; WILL, E.; GRAHAM, C. ***Functional outcome and risk of recurrent instability after primary traumatic anterior shoulder dislocation in young patients.*** J Bone Joint Surg Am, 88 (11) (2006), pp. 2326–2336.

ROCKWOOD CA JR, MATSEN FA, WIRTH MA, LIPPITT SA. ***The shoulder. Philadelphia: Saunders;*** 2004.

SEDEEK S M, TEY I K, TAN A H C. ***Arthroscopic Bankart repair for traumatic anterior shoulder instability with the use of suture anchors***. Singapore Med J 2008.

SOCIEDADE BRASILEIRA DE ORTOPEDIA E TRAUMATOLOGIA. **Tratado de Ortopedia, 1ª ed.** São Paulo: Editora Roca, 2007.

TE SLAA RL, WIJFFELS MP, BRAND R, MARTI RK. **The prognosis following acute primary glenohumeral dislocation**. *J Bone Joint Surg Br*. 2004;86 (1):58–64.

THOMAZEAU H. ***Can we improve the indication for Bankart arthroscopic repair? A preliminary clinical study using the ISIS score.*** *Orthopaedics & traumatology, surgery & research :* OTSR. 2010; 96: 77-8.

VERMA, N.; CHAHAR, D.; CHAWLA, A.; SREENIVASAN, R.; PANKAJ, A. ***Recurrent anterior instability of the shoulder associated with coracoid fracture – An unusual presentation***. *Journal of Clinical Orthopaedics and Traum*a, 2016.

WALTON, J. PAXINOS, A. TZANNES, A. CALLANAN, M. HAYES, K. MURRELL, G.A.C. ***The Unstable Shoulder in the Adolescent Athlete.*** *American Orthopaedic Society for Sports Medicine*, v. 30, n. 5, p. 758-67, 2002.

WHELAN, D.B.; LITCHFIELD, R.; WAMBOLT, E.; DAINTY, K.N. ***External Rotation Immobilization for Primary Shoulder Dislocation:*** *A Randomized Controlled Trial. Clin Orthop Relat Res,* 2014.

ZACHILLI MA, OWENS BD. ***Epidemiology of shoulder dislocations presenting to emergency departments in the United States.*** J Bone Joint Surg Am. 2010; 92:542–549.